

A beteg aláírása:

A beteg neve:

A beteg azonosítója:

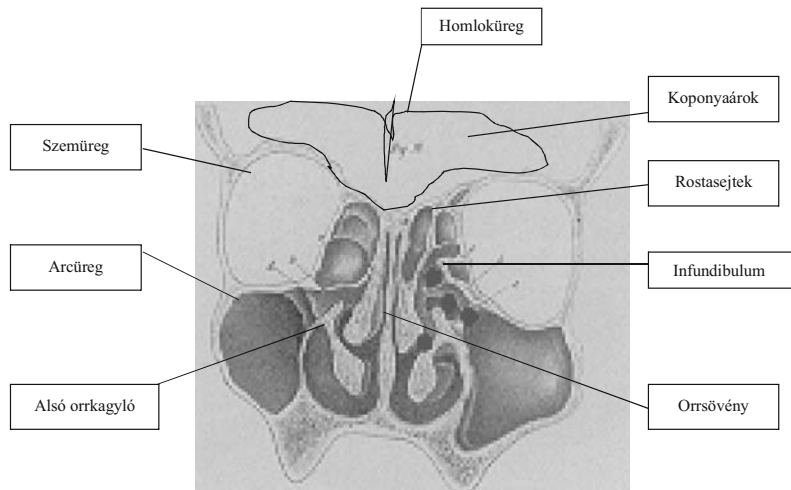
Endoszkópos orr- és melléküregműtét (FESS) Liquorfisztula-zárás

Kedves betegünk, kedves szülők,

Az előzetes vizsgálatok és leletek alapján Önnek/gyermekének endoszkópos orr- és melléküregműtétre van szüksége. Az alábbiakban tömören megtalálható minden fontos információ a beavatkozással kapcsolatban.

1. Alapvető anatómiai és élettani tudnivalók

Az orrmelléküreg-rendszer 3 páros (arc-, és homloküreg, rostasejtek) és egy páratlan (ikéből) üregből áll. Belsejüket az orrüreghez hasonló csillószerűs hám béleli, amely váladékot termel. Az egészséges melléküreg nyálkahártyája vékony, levegőt tartalmaz és nyitott szájadékán keresztül a termelő váladék – a csillószerű-működés segítségével – az orrjáratokba ürül. A páros melléküregek a középső orrjáratba nyílnak egy szűk kis térség, az ún. infundibulum közbejöttével. E térség előtt húzódik lefelé csontos csatornában a könnyvezeték. Az orrüreg tetejének hátsó részén található a szaglóméreg a szaglóssejtekkel. Ha az infundibulum beszűkül vagy elzáródik, a mögötte elhelyezkedő nagyobb melléküregből nem tud kiürülni a termelő váladék, amelynek következtében pangás és bakteriális felülfertőződés alakulhat ki. Az ép melléküregrendszer funkciói nem teljesen ismertek, de a hangszín kialakításában valószínűleg szerepe van. Fertőzés kerülhet a melléküregbe az orrüreg felől, pl. nátha kapcsán, a fogak felől, pl. foghúzás kapcsán vagy ritkábban közvetlen sérülés, illetve a véráram segítségével. Nátha esetén az orrmelléküreg-nyálkahártya is érintett, de az átjárható szájadékon keresztül a váladék kiürül és nem alakul ki önálló gyulladás (sinusitis) az üregekben. Minden az infundibulumot szűkítő tényező (tartós oedéma, orrsövényferdülés, anatómiai eltérések az orrkagylókon és rostasejtekben, valamint polypok) hajlamosít sinusitis kialakulására, amely ilyen esetekben könnyen krónikussá válhat. A szűkületekben, összefekvő nyálkahártya-felületeken, valamint a krónikusan gyulladt területeken orrpolyok alakulhatnak ki, amelyek további szűkületeket okoznak. Számos genetikai és enzimbetegség hajlamosít sinusitis és orrpoly kifejlődésére, amelyek igen gyakran együtt fordulnak elő.



A rostasejteket egy papírvékony csontlemez határolja a szemüreg felé, és ugyancsak egy vékonyabb csontlemez található az arcüreg és a szemüreg között. A rostasejteket fedő vékony csontlemez lyukacsos, amelyen keresztül a szaglóméreg rostjai hatolnak át, és amely az elülső koponyaárkot határolja. Az ikéből két fontos képlet mellett helyezkedik el: szomszédságában – csontos csatornában – halad a látóideg, valamint a koponya legnagyobb verőere. Ritka variációként a csontos faluk hiányozhat vagy lyukacsos lehet.

A rostasejteket egy papírvékony csontlemez határolja a szemüreg felé, és ugyancsak egy vékonyabb csontlemez található az arcüreg és a szemüreg között. A rostasejteket fedő vékony csontlemez lyukacsos, amelyen keresztül a szaglóméreg rostjai hatolnak át, és amely az elülső koponyaárkot határolja. Az ikéből két fontos képlet mellett helyezkedik el: szomszédságában – csontos csatornában – halad a látóideg, valamint a koponya legnagyobb verőere. Ritka variációként a csontos faluk hiányozhat vagy lyukacsos lehet.

2. A beavatkozás (műtét) indikációi (a beavatkozás elvégzését indokló tényezők)

A FESS műtét leggyakoribb indikációi a krónikus melléküreg-gyulladás, orrpoly (orropolipózis), anatómiai eltérések és szűkületek. A könnyelvezető rendszer elzáródásakor a könnyzsák orrüregbe való szájaztatását is lehet endoszkópos módszerrel végezni. A szemgödör tartalmának bizonyos eredetű túltengését endoszkópos úton csökkenteni lehet úgy, hogy a szemgödör tartalmát részlegesen az orrüregbe helyezzük át. Ritkábban jó- és (kivételesen) rosszindulatú tumorok, orrvérzés, agyvízcsorgás esetén is alkalmazzuk. A szemideg és csatornájának sérülése kapcsán endoszkópos tehermentesítés végezhető. Orropolipózisban bizonyos mértékű krónikus sinusitis majdnem mindig fennáll. A diagnózist minden esetben orrendoszkópos vizsgálat és orrmelléküreg CT erősíti meg. Számos esetben a beavatkozás szükségességét a következményes betegségek és/vagy tünetek teszik még hangsúlyosabbá: krónikus középfülgyulladás, köhögés, krónikus hörghurut, tüdőasthma súlyosbodása vagy indulása stb. A koponyaalap csontos hiányának/folytonosságának megszakadása következtében kialakult agyi sérvképződés és agyvízcsorgás.

3. Egyéb kezelési lehetőségek (röviden)

Krónikus sinusitisben gyakran konzervatív, gyógyszeres (elsősorban antibiotikus, valamint helyi szteroid) kezelés előzi meg a műtéti beavatkozást, de ha az nem vezet gyógyuláshoz, illetve tartós tünetmentességhez, akkor sebészi beavatkozás indokolt a melléküregek szellőzésének helyreállítása és a gyulladásos termékek eltávolítása céljából. Kisfokú vagy kis kiterjedésű

A beteg aláírása:

A beteg neve:

A beteg azonosítója:

orrolipok esetén szisztémás, rövid idejű vagy tartósabb helyi szteroid terápia megkísérelhető. Nagy kiterjedésű orrolipózisban szintén szóba jön a szisztémás kezelés, de a polipok gyakran csak megkisebbednek, és a műtét nem kerülhető el.

A csontos koponya külső megnyitása után, az agy és agyburkok félrehajtása során a sérülés felkeresése és zárása (külső műtét).

4. A műtét menete, illetve a beavatkozás rövid leírása

A műtét során nincs szükség külső bőrmetszésre, az endoszkópot az orrbemeneten keresztül vezetjük be az orr-, és melléküreg területére. A sebész direkt szemellenőrzés és igen jó fényviszonyok mellett végezheti a beavatkozást, amely lehetővé teszi, hogy csak a beteg részek kerüljenek eltávolításra. Az infundibulum felkeresése és megnyitása minden esetben megtörténik. A műtét további menete a betegség kiterjedésétől függ, minden beteg melléküreg szájadékának kitágítása szükségszerű, a polipokat és gyulladással szövetet eltávolítjuk az ép nyálkahártya messzemenő megkímélése mellett.

Az orrsövény és a középső orrkagyló elváltozásai zavarhatják az endoszkóp bevezetését és a jó feltárást, amely esetenként orrsövény-plasztikát, illetve orrkagyló-megkisebbitését tehet szükségessé.

A sebész az endoszkóp mellett mikrosebészeti eszközökkel operál, a műtét végén tampon kerül az orrra. Arcüregi endoszkópia (sinusocopia) során egy vastagabb szűrő eszközt (trokár) juttatunk át az arcüreg mellső vagy laterális (oldalsó) csontos falán keresztül, amelyen át endoszkóp vezethető be az arcüregbe.

A sérülést orron keresztül endoszkópos/mikroszkópos úton felkeressük és a hiány saját anyaggal (orrsövény vagy fülkagyló-porc, ornyálkahártya és/vagy alsó orrkagyló szövetdarab, valamint izomfascia) és szövetragasztóval több rétegben zárjuk.

5. Az érzéstelenítés lehetőségei, veszélyei

A műtét helyi és általános érzéstelenítésben is biztonságosan elvégezhető. Bizonyos melléksérülések ébren lévő beteg esetén korábban észlelhetők, de hosszabb időtartamú beavatkozás, illetve nagy kiterjedésű elváltozás esetén nyugodtabb körülményeket teremt a narkózis a sebész és beteg számára egyaránt. Az érzéstelenítés módját a rizikófaktorok és az alapbetegség kiterjedésének figyelembe vételével az orvos és a beteg együtt döntenek el. A helyi érzéstelenítő szer kóros reflexet, vérnyomás ingadozást, allergiát, nagyon ritkán shockos állapotot provokálhat. A narkózis veszélyeit külön lapon ismertetjük.

6. Általános műtéti kockázat

A műtétek általános veszélyei, úgymint trombózis/embólia, sebfertőzés, keringési reakciók egyébként egészséges egyénben ritkák. A műtét kapcsán kivitelezett egyszerű beavatkozások sem teljesen veszélytelenek: infúzió bekötése, centrális vénakatóter behelyezése is szükségessé válhat. A fektetés, műtéti előkészítés során perifériás idegsérülést okozó nyomási károsodás, a nyaki gerinc sérülése is kialakulhat. A műtéti fertőtlenítés, elektromos kés, lézersugár használata során gyulladások, hegek, égési sérülések keletkezhetnek. A testékszerek az elektromos eszközök alkalmazása során égési sérüléseket okozhatnak a bőrön, ezért kérjük azok eltávolítását a műtét előtt. A különböző kábító- és teljesítményfokozó szerek hatása alatt álló egyének gyógyszerekre, illetve a műtéti teherterhelésre való reakcióképessége megváltozhat, ezért kérjük, hogy az ilyen szerek fogyasztásának tényét – saját érdekében – közölje.

7. A műtét (beavatkozás) lehetséges mellékhatásai, veszélyei és szövődményei

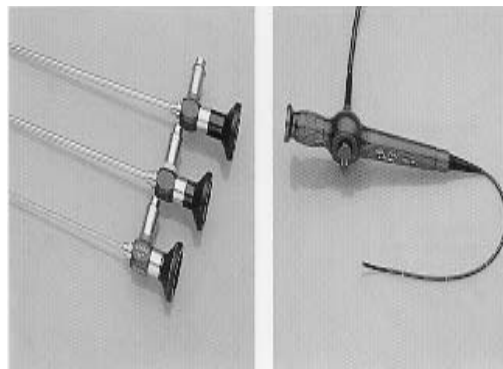
a) Tipikus, illetve gyakori jelenségek a műtét után

Közvetlenül műtét után 1–2 óráig véres köpés, köhögési inger, köhögés, nyugtalanság, bággyadság jellemzőnek mondható. Az orr elé helyezett parittyakötés fogja fel a váladékot, amely 1-2 óráig véres, több órával a műtét után már csak rózsaszínű. Néhány óráig könnyezés, fejfájás is felléphet. A műtét kiterjedésétől függően az arc-, és homloktájéék érzékeny, illetve fájdalmas lehet, sinusocopia után az arc általában duzzadt.

b) Ritkán előforduló mellékhatások és szövődmények műtét után

Erősebb korai és késői utóvérzés az orrból és/vagy szájból újratamponálást tehet szükségessé. A szemüreg határoló vékony csontlemez részleges sérülése változó mértékű bevérzést okozhat a szemüregben (kb. 1/100), amely a szemkörüli szövetek lilás duzzanataként jelentkezhet és csak nagyon ritkán – a szemideg sérülésének veszélye esetén – tesz szükségessé műtéti feltárást.

A könnycsatorna kisebb, részleges sérülése átmeneti könnyezést, kiterjedtebb károsodás maradandó könnyút elzáródást okozhat. A sérüléseken keresztül levegő juthat a bőr alá vagy a szemgödörbe, amely sercegésként tapintható. A levegő és a vérömleny általában nyom nélkül felszívódik, de ha befertőződik, akkor szövetközi gyulladás, esetleg tályog alakulhat ki.



Merev és hajlékony orrendoszkóp

A beteg aláírása:

A beteg neve:

A beteg azonosítója:

Fentieknél ritkábban fordul elő a mellső koponyaárok és az agyhártyák átszakadása, következményes agyvízcsorgással (kb. 1/1000). Kis kiterjedés és azonnali, műtét közbeni zárás esetén nyomtalanul gyógyulhat. Kiterjedtebb, esetleg az agyszövetet is érintő sérülés után agyhártya-, illetve agyvelőgyulladás alakulhat ki. Sinuscopia után szemüregi sérülés igen ritka. Asthmás – elsősorban nem vagy nem megfelelően kezelt – betegben fulladásos roham léphet fel a műtét alatt vagy után, amely megfelelő gyógyszeres kezeléssel jól befolyásolható. Asthmás beteg feltétlenül rendszeresen szedje, illetve használja gyógyszereit a műtét előtt.

c) Extrém (nagyon) ritkán előforduló mellékhatások és szövődmények műtét után

Igen szerencsétlen esetben az iköböl ritka anatómiai eltérései kapcsán vagy anélkül, az azt érintő beavatkozás kapcsán sérülhet a szemideg vagy a nagy, koponyaúri verőér (kb. 1/70000). Utóbbi általában végzetes kimenetelű, vagy maradandó bénulást okoz.

A szemideg sérülése vakságot eredményezhet. Utóbbi nem csak az iköbölben végzett manipulálások eredménye lehet, hanem szembgödri bevérzés, vagy a szembgödörben okozott direkt sérülésé. A ritka szövődmenyként kialakuló agyhártya- és agyvelőgyulladás igen ritkán halálos kimenetű is lehet. A műtét kapcsán fellépő súlyos fokú asthmás roham intenzív osztályos kezelést tehet szükségessé.

d) Speciális szövődmenylehetőségek

Az agysipoly zárása kapcsán fokozott veszély áll fenn koponyúri szövődmények irányában: agyhártya-gyulladás, agyvelőgyulladás, agytályog, esetleg koponyúri vérzés, amelyek következtében minimális eséllyel idegrendszeri károsodások léphetnek fel, esetleg maradandó jelleggel.

8. A műtét utáni időszak (kb. egy hét) fontosabb teendői (amire figyelni kell!)

A műtét napján fekvés, rendszeres folyadékfogyasztás és sz. e. fájdalomcsillapítás szükséges. A műtéti megterhelés, vér-, és folyadékvesztés miatt a műtét után néhány napig szédülékenység alakulhat ki – különösen erre érzékeny egyéneknek –, ezért ilyenkor az ápolónők segítségét és tanácsát kell kérni. Egy hétig fizikai kímélet, pihenő életmód javasolt. Kerülendő minden olyan tevékenység, amely a fejben nyomásemelkedést okoz. Orrfúvás, mechanikus orrtisztítás nem javasolt. Orrlajok és orrkenőcs rendszeres alkalmazása szükséges, valamint gondos utókezelés az operatőr utasításai szerint. Utóvérzés, arc-, fejtáji duzzanat, tartós fejfájás, szédülés, szalmaszárga orrváladékozás (főleg egyoldali), magas láz esetén azonnali kontrollvizsgálat javasolt.

9. A gyógyulás várható időtartama és megítélése

Eseménytelen gyógyulás várható időtartama 7–10 nap. Orrváladékozás, beszáradó pörkös váladék, változó mértékű orrdugulás – a kiindulási állapottól és az alapbetegségektől függően – több hétig is fennállhat. Az orropolipózis – különösen is néhány formája – és a krónikus sinusitis kiújulásra hajlamos betegségek, ezért a tünetek bizonyos idő utáni újbóli jelentkezése előfordulhat. Krónikus folyamatok bizonyos hányadánál műtéttel sem lehet eredményt elérni, illetve csak csekély mértékben. Ilyenkor a konzervatív módszerek kerülnek előtérbe. Különösen az ismét kiújuló, krónikus esetekben fontos az utókezelés és a gyógyszeres terápia.

10. A műtét elhagyásának várható kockázatai

Mivel a FESS műtétet sokféle kórképben végezzük, ezért – az alapbetegség természetétől és kiterjedésétől függően – mindig egyénileg kell megítélni a műtét elhagyásának kockázatát. Általában elmondható, hogy a krónikus sinusitis góc a szervezetben, és ún. gócbetegségeket okozhat. A helyi panaszok és az asthma súlyosbodása mellett krónikus középfülgyulladás és halláskárosodás, krónikus hörghurut, valamint aspecifikus tüdőbetegség is kialakulhat. A krónikus sinusitis bármikor fellángolhat, és akut gyulladást okozhat. Bizonyos öblök és kivezető nyílások elzáródásának nagyobb tömlő kialakulása lehet a következménye. Akut és krónikus formában is kialakulhat koponyán belüli szövődmeny: agyhártyagyulladás, vénás trombózis, csontvelőgyulladás.

11. A beteg kérdései

Amennyiben a betegtájékoztató elolvasása és a műtéttel kapcsolatos részletes megbeszélés és felvilágosítás után kérdése, kétsége maradt, kérjük jelezze azt itt írásban:

.....

.....

.....

.....

A beteg aláírása:

A beteg neve:

A beteg azonosítója:

12. Az orvos megjegyzései

A beteg személyes, egyéni műtéti kockázata; szövődményveszélyek; a beteg kérdéseire adott válaszok; a műtét elhalasztásának, lemondásának veszélyei.

.....

.....

.....

.....

.....

13. Beleegyezési nyilatkozat

A tervezett műtétről, a műtét esetleg szükséges kiterjesztéséről – részletes felvilágosító beszélgetés során – a kezelő (műtétet végző) orvosom, Dr. kielégítően tájékoztatott. A beszélgetés során megválasztottak minden engem foglalkoztató kérdést a műtétrel, a műtéti kockázatokkal és a lehetséges szövődményekkel kapcsolatban. Kijelentem hogy maradéktalanul megértettem az írásbeli és szóbeli felvilágosítás tartalmát és nincs további kérdésem. Elegendő gondolkodási idő után beleegyezem, hogy a felajánlott műtétet azok ismert lehetséges veszélyeinek tudatában rajtam az orvos elvégezze.

Beleegyezem, hogy a műtét során diagnosztikus céllal eltávolított szerveket, szövétmintákat szövettani vizsgálat után a laboratóriumban megőrizték, és azokból tudományos igényű feldolgozásokat végezzenek, illetve a betegséggel kapcsolatos orvosi leleteket és eredményeket az intézet tudományos céllal felhasználhassa.

Aláírással tanúsítom, hogy betegségem természetét megértettem, megismertem a lehetséges kezelési formákat és azok elmaradásának kockázatait. A beavatkozás kiterjesztésébe, amennyiben az a műtét során szükségessé válik, szintén beleegyezem. Az esetleg (életveszély, súlyos, egészségkárosító állapot esetén) szükségessé váló vér és vérkészítmények beadásába is beleegyezem. Ha a műtét esetleges kiterjesztésébe és a vérkészítmények esetleges beadásába nem egyezik bele, kérjük itt, írásban jelezze!

....., év hó nap

orvos aláírása, pecsétje

beteg aláírása

Előttünk mint tanúk előtt:

1.

Név: Személyi ig. szám:

2.

Név: Személyi ig. szám:

Tájékoztatásul közöljük a következőket:

1. Az Ön ellátásban közvetlenül az alábbi személyek működnek közre: szakképzés és beosztása (osztályos orvos és nővér, altató orvos)

2. Az Ön által írásban felhatalmazott személy – egészségügyi ellátásának ideje alatt – a betegségével kapcsolatos dokumentációba betekinthez és arról másolatot készíthet.

3. Betegségéről tájékoztatás hozzátartozóinak, illetve további személyeknek az Ön által külön kitöltött nyilatkozat alapján adható.

Kérjük, hogy ezen nyilatkozat minden oldalát írja alá!